QB365 Question Bank Software Study Material

விலங்கியல் - திசு அளவிலான கட்டமைப்பு முக்கியமான 2,3 & 5 மதிப்பெண் வினாக்கள் விடைகளுடன்

11ம் வகுப்பு

உயிரியல்

மொத்த மதிப்பெண் : 75

2 மதிப்பெண் வினாக்கள்

10 x 2 = 20

1) சிலவகை எபிதீலியங்கள் பொய்யடுக்கினால் ஆனவை. இதன் பொருள் என்ன?

பதில் : 1.இவைகள் தூண்வடிவத்தில் சமமற்ற அளவுகளில் காணப்படுகிறது.
2.இவை ஒரே அடுக்கினால் ஆனது.
3.ஆனால் பார்ப்பதற்கு பல அடுக்குகள் போன்று தோற்றமளிக்கிறது.
4.இதற்கு காரணம் இதன் செல்களில் உள்ள உட்கருக்கள் வெவ்வேறு மட்டங்களில் காணப்படுகிறது.

2) வெள்ளை அடிப்போஸ் திசுவைப் பழுப்பு அடிப்போஸ் திசுவிலிருந்து வேறுபடுத்து.

பதில் :

வ.எண்	வெள்ளை அடிபோஸ்திசு	பழுப்பு அடிபோஸ்திசு
1	தோலுக்கு அடியில் காணப்படுகிறது. சிறுநீரகம், கண்கோளம், இதயம் ஆகிய உறுப்புகளை சூழ்ந்து காணப்படுகிறது.	இதும் தோலுக்கு டியில் காணப்படுகிறது. எண்ணற்ற மைட்டோகாண்ட்ரியாயாக்களை கொண்டது.
2	ஊட்டச்சத்துகளைச் சேகரித்துவைக்கும் இடமாக உள்ளது.	இரத்த ஓட்டத்தையும் உடலையும் வெப்பப்படுத்துகிறது. பிறந்த குழந்தையின் உடம்பில் நடுக்கத்தை ஏற்படுத்தாமல் வெப்பத்தை உற்பத்தி செய்கிறது.
3	இதன் மறுபெயர் வெள்ளை கொழுப்பு	இதன் மறுபெயர் பழுப்பு கொழுப்பு

3) இரத்தம் ஏன் தனித்துவமான இணைப்புத்திசு என்றழைக்கப்படுகிறது?

பதில் : 1. இரத்தம் ஒரு சிறப்புவகை இணைப்புத்திசுவாகும். இதனுடைய திரவ ஊடகமான பிளாஸ்மாவில் இரத்த சிவப்பணுக்கள், வெள்ளையணுக்கள் மற்றும் இரத்த தட்டுகள் அமிழ்ந்த நிலையில் காணப்படுகிறது.
2. சிறுகுடலில் உறிஞ்சப்பட்ட ஊட்டப்பொருட்களை உடலின் பல்வேறு உறுப்புகளுக்கு எடுத்துச் செல்வதன் மூலம், உடல் உறுப்புகள் அனைத்தையும் இணைகிறது.
3. நுரையீரல் இருந்து O_2 ஐ பல்வேறு உறுப்புகளுக்கும், அவ்வாறே உறுப்புகளிலிருந்து CO_2 ஐ நுரையீரலுக்கும் எடுத்துச் செல்வதன் மூலம் உறுப்புகள் அனைத்தையும் இணைக்கிறது.
4. கழிவுப் பொருட்களை உடல் உறுப்புகளிலிருந்து நீக்கி, சிறுநீரகத்திற்கு எடுத்துச் செல்வதன் மூலம் அதனையும் இணைகிறது.
மேற்கூறிய காரணங்களால் இரத்தம் ஒரு இணைப்புத் திசுவாக கருதப்படுகிறது.

4) எபிதீலியத்திசு எங்கு காணப்படுகிறது?

பதில் : 1. உடலின் மேற்பரப்பு
2. உடற்குழியைச் சுற்றி

5) எளிய எபிதீலியம் என்பது யாது?

பதில் : இது ஓரடுக்கு செல்களால் ஆனது. உறிஞ்சும், சுரக்கும் மற்றும் வடிகட்டும் உறுப்புகளில் இவை காணப்படுகின்றன.

6) இணைப்புத்திசுவின் முக்கிய கூறுகள் யாவை?

பதில் : 1. நாரிழைகள்
2. அடிப்படை பொருட்கள்
3. செல்கள்

7) சிறப்பு வகை இணைப்புத்திசுக்கள் என்பவை யாவை?

பதில் : சிறப்பு வகை இணைப்புத் திசுக்கள் என்பவை குருத்தெலும்பு, எலும்பு, இரத்தம் ஆகியவற்றை உள்ளடக்கியதாகும்.
வகைகள்
1. தளர்வான இணைப்புத்திசுக்கள் - ஏரியோலார், அடியோஸ், ரெட்டிகுலார்.
2.அடர்வான இணைப்புத் திசுக்கள் - அடர்ந்த சீரான, அடர்ந்த சீரற்ற மற்றும் மீள் தன்மையுடைய திசுக்கள்.

8) அடிபோஸ் திசுவின் வகைகள் யாவை.

பதில் : 1. வெள்ளை கொழுப்பு அல்லது வெள்ளை அடிபோஸ் திசு.
2. பழுப்பு கொழுப்பு அல்லது பழுப்பு அடிப்போஸ் திசு

9) பழுப்பு கொழுப்பு என்பது யாது?

பதில் : எண்ணற்ற மைட்டோகாண்ட்ரியா செல்களை கொண்ட அடிபோஸ் திசு பழுப்பு திசு எனப்படும்.

10) மீள்தன்மை இணைப்புத்திசு என்றால் என்ன?

பதில் : மீள்தன்மை நாரிழைகள் அதிகம் பெற்றுள்ள இணைப்புத்திசு மீள்தன்மை நாரிழைகள் எனப்படும்.
இழுக்கப்பட்ட தசைகள் மீண்டும் சுருண்டு பழைய நிலையை அடைதல் மீள் தன்மை நாரிழையால் நடைபெறுகிறது.

3 மதிப்பெண் வினாக்கள்

10 x 3 = 30

11) மீள் தன்மை நாரிழைகளை மீள் தன்மை இணைப்புத்திசுவினின்றும் வேறுபடுத்து

பதில் : **I. மீள்தன்மை நாரிழைகள்:**
1. எலும்புத்தசைகளையும் எலும்புகளையும் இணைகிறது.
2. ஒரு குறிப்பிட்ட திசையிலிருந்து அளிக்கப்படும் இழுவிசை அழுத்தத்தை தாங்கும் வகையில் அமைந்துள்ளது.
3. இவ்விணைப்புத் திசுவானது எலும்புத்தசைகளோடு எலும்பை இணைக்கும் தசை நாண்களிலும் எலும்பினைப்பு நார்களிலும் காணப்படுகிறது.
4.எலும்பினைப்பு நார்கள் ஒரு எலும்பை மற்றோர் எலும்புடன் இணைகின்றன.
II. மீள்தன்மை இணைப்புத்திறன்:
1. மீள்தன்மை நாரிழைகள் அதிகம் காணப்படுகின்றன.
2. இழுக்கப்பட்ட தசைகள் மீண்டும் பழைய நிலையை அடைதல் மீள்தன்மை நாரிழையால் நடைபெறுகிறது.
3. தமனிகளில் அலை போன்ற துடிப்புடன் இரத்தம் பாய்வதற்கும் உட்சுவாசத்தைத் தொடர்ந்து நடைபெறும் வெளிசுவாசத்தால் நுரையீரல் சுருங்குவதற்கும் இவ்வகை நாரிழைகள் தான் காரணமாகும்.
4. பெரிய தமனிகளின் சுவரிலும், முதுகெலும்புத் தொடரில் காணப்படும் எலும்பினைப்பு நார்களிலும் சுவாசக்குழல் சுவர்களிலும் இவ்வகை இணைப்புத் திசுக்கள் காணப்படுகின்றன.

12) எபிதீலியத்திசுக்களின் ஏதேனும் நான்கு செயல்பாடுகளைக் கூறி அச்செயலில் ஈடுபடும் திசுவை எடுத்துக்காட்டுடன் கூறுக.

பதில் :

	எபிதீலிய செல் வகை	செயல்கள்
1	தட்டைவடிவ எபிதீலியம்	உறையாகவும், ஊடுருவும் எல்லை, வடிகட்டும் பரப்பு
2.	கனசதுர வடிவ எபிதீலியம்	சுரத்தல், உறிஞ்சுதல்
3.	தூண் வடிவ எபிதீலியம்	உறிஞ்சுதல், கோழை நொதியை சுரத்தல்
4.	குறு இழை எபிதீலியம்	உறிஞ்சுதல், கோழை நொதியை சுரத்தல்
5.	பொய் அடுக்கு எபிதீலியம்	பாதுகாப்பு, சுரப்பு, உறிஞ்சுதல்
6.	சுரப்பு எபிதீலியம்	பாதுகாப்பு, சுரப்பு, உறிஞ்சுதல்

13) எபிதீலிய திசு வகைகளையும் அது காணப்படும் இடத்தை குறிப்பிடு

பதில் :

வ.எண்	எபிதீலிய திசு வகைகள்	காணப்படும் இடம்
1	எளிய தட்டை வடிவ எபிதீலியம்	நுரையீரலின் காற்றுப்பைகள்
2	எளிய கனசதுர வடிவ எபிதீலியம்	சிறுநீரகம்
3	எளிய தூண் வடிவ எபிதீலியம்	குடல்
4	தட்டை வடிவ எபிதீலியம்	உணவுக்கு குழல்
5	குறு இழை கொண்ட பொய் அடுக்கு தூண் வடிவ எபிதீலியம்	சுவாசப் பாதை

14) அடிபோஸ் திசு என்பது யாது?

பதில் : 1. தோலுக்கு அடியில் காணப்படுகிறது.
2. அடிபோஸ் அல்லது கொழுப்பு செல்கள் (அடிபோசைட்டுகள்) இத்திசுக்கூட்டத்தில் 90% அதிகமாக காணப்படுகிறது.
3. இத்திசுவில் உள்ள செல்கள் நேரடியாக கொழுப்பையும் பயன்படுத்தப்படாத இதர அதிகப்படியான உணவுப் பொருட்களையும் கொழுப்பாக மாற்றி திசுக்களில் சேமித்து வைக்கின்றன.

15) மீள் தன்மை இணைப்புத்திசுவின் பயன் யாது?

பதில் : 1. தமனிகளில் அலை போன்ற துடிப்புக்கு காரணமாகிறது.
2. சுவாசித்தலின்போது நுரையீரல் சுருங்குவதற்கு காரணமாகிறது.
3. எலும்பினைப்பு நார்கள் மூலம் முதுகெலும்புத் தொடர் இணைக்கப்பட்டுள்ளது.
4. சுவாசக் குழல் சுருங்கி விரிய காரணமாகிறது.

16) தூண் வடிவ எபிதீலிய செல்கள் என்றால் என்ன? அவற்றின் வகைப்பாடு மற்றும் பயன்களை குறிப்பிடு.

பதில் : 1. வட்டமற்றும் நீள்வட்ட உட்கருவைச் செல்லின் அடிப்பகுதியில் கொண்ட உயரமான ஓரடுக்குச்செல்களால் ஆனவை தூண் வடிவ எபிதீலிய செல்கள் (columnar epithelial cells) ஆகும்.
2. இரைப்பையில் இருந்து மலக்குடல் வரை உள்ள செரிமான மண்டலப் பகுதியின் அகவுறையில் இவை காணப்படுகின்றன.
வகைப்பாடு: இவ்வுறையில் உள்ள செல்கள் உறிஞ்சும் தன்மையுடைய செல்களில் உச்சிப்பரப்பில் மைக்ரோவில்லை என்னும் நீட்சிகளாகவும், பாதுகாப்பிற்கான உயவுத்தன்மையுடைய கோழைப் பொருளைச் சுரக்கும் கோப்பை வடிவச்செல்களாகவும் (Goblet Cell) இரண்டு வகையாக மாறுபாடு அடைந்துள்ளது.
பயன்கள்: உறிஞ்சுதல் மற்றும் கோழை, நொதி போன்ற பொருள்களைச் சுரத்தல் ஆகிய பணிகளை இவை மேற்கொள்கின்றன.

17) சுரப்பு எபிதீலியத்தின் வகைகளை படம் வரைந்து பாகம் குறி.

பதில் :

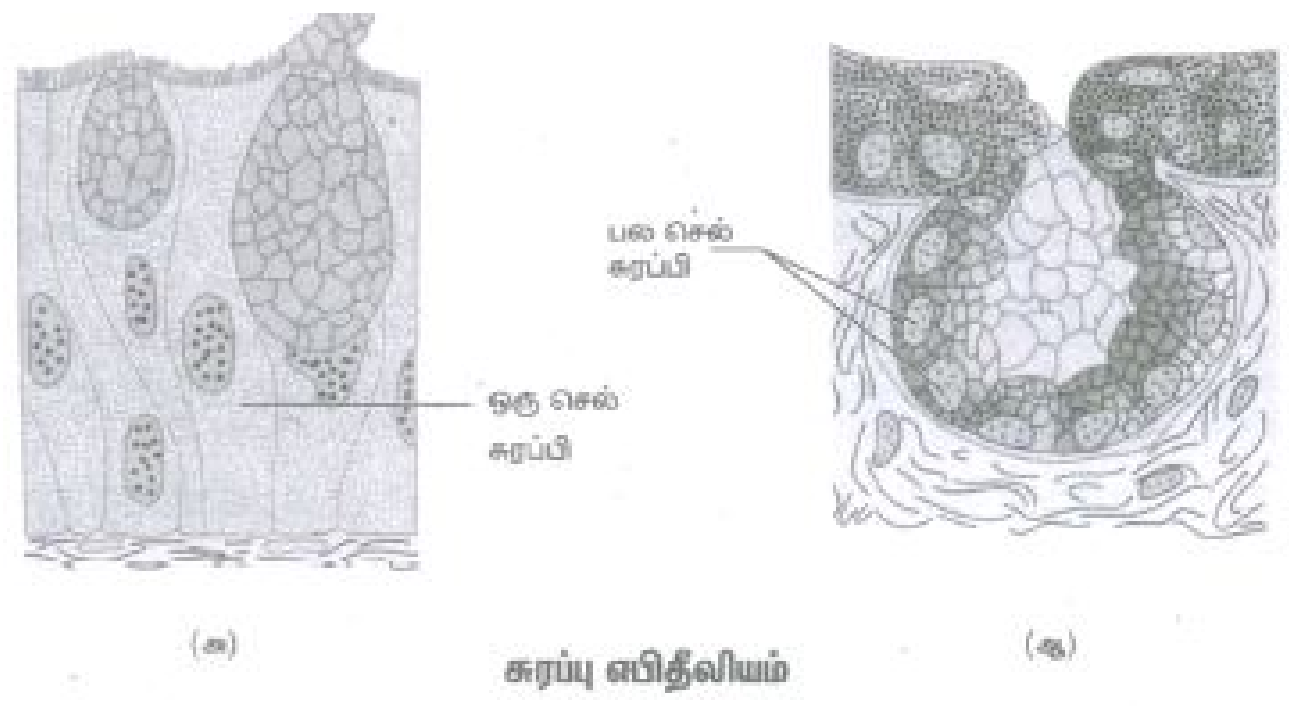

சுரப்பு எபிதீலியம்

18) தளர்வான இணைப்புத்திசு, அடர்வான இணைப்புத்திசு சிறப்பு வகை இணைப்புத் திசுவிற்கு எடுத்துக்காட்டுகள் தருக.

பதில் : **தளர்வான இணைப்புத்திசு**
(i) ஏரியோலார் திசு.
(ii) அடிப்போஸ் திசு
(iii) ரெட்டிகுலார் திசு
அடர்வான இணைப்புத்திசு
(i) அடர்வான சீரான இணைப்புத்திசு
(ii) அடர்வான சீரற்ற இணைப்புத்திசு
(iii) மீள் தன்மையுடைய திசு
சிறப்பு வகை இணைப்புத்திசு
(i) குருத்தெலும்பு
(ii) எலும்பு
(iii) இரத்தம்.

19) தசைகளின் வகைகளையும் அதன் இருப்பிடத்தையும் கூறுக.

பதில் :

தசை	இருப்பிடம்
வரியுடைய/ எலும்புத் தசைகள்	எலும்புடன் இணைந்தவை. எ.கா.: கை, கால், தோள்பட்டை, கழுத்து மற்றும் நாக்கில் உள்ளவை.
வரியற்ற/ மென்மையான தசைகள்	உள்ளுறுப்புகளில் காணப்படுகிறது. எ.கா.: செரிமானப்பாதை, சிறுநீர்ப்பை, கருப்பை, இரைப்பை.
கார்டியாக்/இதயத் தசைகள்	வரியுடைய தசைகளை போன்று காணப்பட்டாலும் வரியற்ற தசைகள் போல் இயங்குகிறது. எ.கா.: இதயச்சுவர்கள்.

20) பெரும்பாலான விலங்கு திசுக்களில் சிறப்பு சந்திப்புகள் செல்களுக்கிடையே அமைப்புரீதியான மற்றும் செயல்ரீதியான பிணைப்புகளை ஏற்படுத்துகின்றன. அவ்வகையான செல் சந்திப்புகளை விளக்குக.

பதில் : (i) எபிதீலியத்தின் அனைத்துச் செல்களும் சிறிதளவு, செல்லிடைப் பொருளால் ஒன்றிணைக்கட்டுப்பட்டுள்ளன. பெரும்பாலான விலங்கு திசுக்களில் சிறப்பு இணைப்புகள் (அ) சந்திப்புகள்' (Specialized Junctions) என்னும் அமைப்புகள் செல்களுக்கிடையே அமைப்புரீதியான மற்றும் செயல்ரீதியான பிணைப்புகளை ஏற்படுத்துகின்றன.

(ii) எபிதீலியத் திசுக்களிலும் மற்றும் இதர வகைத் திசுக்களிலும் மூன்று வகையான செல் சந்திப்புகள் காணப்படுகின்றன. அவை, இறுக்கமான சந்திப்புகள், ஒட்டும் சந்திப்புகள் மற்றும் இடைவெளி சந்திப்புகள் ஆகும்.

(iii) செல்லில் உள்ள பொருட்கள் கசிந்து வெளியேறிவிடாமல் தடுப்பதற்கு இறுக்கமான சந்திப்புகள் (Tight junctions) உதவுகின்றன. அருகருகே அமைந்துள்ள - செல்களை ஒட்டும் சந்திப்புகள் (Adhering junctions) பிணைக்கின்றன. அருகருகே உள்ள செல்களின் சைட்டோபிளாசத்தை இணைத்து அச்செல்கள் ஒன்றுக்கொன்று தொடர்புகொள்ளும் பணியை இடைவெளி சந்திப்புகள் (Gap Junctions) செய்கின்றன. இதன் மூலம் அயனிகள் சிறிய, சில சமயம் பெரிய மூலக்கூறுகள் கடத்தப்படுதல் சாத்தியமாகிறது.

<u>5 மதிப்பெண் வினாக்கள்</u>

5 x 5 = 25

21) இணைப்புத்திசுக்களை வகைப்படுத்தி அவற்றின் செயல்களைத் தருக.

பதில் :

I. தளர்வான இணைப்புத்திசு		
வ.எண்	**இணைப்புத்திசுவின் வகைகள்**	**செயல்கள்**
1	ஏரியோலார் திசு	- எப்பீதிலிய செல்களுக்கு தாங்கு சட்டகம் - உடல் திசுக்களுக்கு நீர், உப்பினை தேக்குகிறது
2	அடிபோஸ் திசு	- கொழுப்பையும், பயன்படுத்தப்படாத உணவை கொழுப்பாக மாற்றி சேமிக்கிறது. - உணவுண்ணாத நிலையில் ஆற்றலை கொடுக்கிறது.
3	ரெட்டிகுலார் திசு	- நிணநீர் கணுக்கள், மண்ணீரல், எலும்பு மஞ்சை போன்ற உறுப்புகளில் இரத்த செல்களுக்கு அகசட்டமாக பயன்படுகிறது.

II. அடர்வான இணைப்புத்திசு		
வ.எண்	**இணைப்புத்திசுவின் வகைகள்**	**செயல்கள்**
1	அடர்வான சீரான திசு	- தசைகளையும் எலும்புகளையும் இணைகிறது. - எலும்பினையும் எலும்பினையும் இணைகிறது.
2	அடர்வான சீரற்ற திசு	- சிறுநீரகம், எலும்பு, குருத்தெலும்பு, தசைகளுக்கு நாரிழை உரையாக அமைகிறது.
3	மீள்தன்மை திசு	- இழுக்கப்பட்ட தசைகளை மீண்டும் சுருண்ட உறையாக அமைகிறது. - தமனிகள் சுருங்கி விரிய, நுரையீரல் சுருங்க காரணமாகிறது.

III. சிறப்பு வகை இணைப்புத்திசு		
வ.எண்	**இணைப்புத்திசுவின் வகைகள்**	**செயல்கள்**
1	குருத்தெலும்புகள்	- வளையும், அழுத்தத்தை தாங்கும் - காதுமடல், மூக்கின் ஆதரவு மற்றும் அமைப்பைத் தருகிறது.
2	எலும்புகள்	- அகச்சட்டமாக அமைந்து உடலுக்கு உருவத்தை கொடுக்கிறது.
3	இரத்தம்	- திரவ இணைப்புத்திசு - உடலில் உள்ள அணைத்து உறுப்புகளையும் இணைகிறது.

22) எபிதீலியம் என்றால் என்ன? அதன் பல்வேறு வகைகளின் பண்புகளைத் தருக.

பதில் : 1. உடலின் மேற்பரப்பில் உடற்குழியினைச் சுற்றிலும் காணப்படும் செல் வரிசையானது எபிதீலியத்திசு எனப்படும்.
2. உடலின் மேற்பரப்பில் இத்திசுவானது உரை போன்றும், மெல்லிய படலம் எபிதீலியமாகவும், சுரப்பு எபிதீலியமாகவும் காணப்படுகிறது.
3. பாதுகாப்பு, உறிஞ்சுதல், வடிகட்டுதல், கழிவு நீக்கம் சுரப்பு மற்றும் உணர்வறிதல் போன்ற பணிகளை செய்கிறது.

வகைகளும், பண்புகளும்

வ.எண்		**எபிதீலியம்**	**பண்புகள்**
1	A	எளிய எபிதீலியம்	- ஓரடுக்கு செல்களால் ஆனது
		தட்டை வடிவ செல்கள்	- தட்டையான ஓரடுக்கு செல்களால் ஆனது
			- ஒழுங்கற்ற விளிம்பினை உடையது.
	B	கனசதுர வடிவ செல்கள்	-கனசதுர வடிவமுடைய ஓரடுக்கு செல்களால் ஆனது
	C	தூண்வடிவ செல்கள்	- வட்ட மற்றும் நீள்வட்ட உட்கருவை செல்லின் அடிப்பகுதியில் கொண்ட உயரமான ஓரடுக்கு செல்களால் ஆனது.
	D	குறு இழை கொண்ட செல்கள்	- தூண்வடிவ செல்களின் உச்சி பரப்பில் குறு இழைகள் காணப்படுகிறது
	E	பொய் அடுக்கு செல்கள்	- தூண்வடிவதிலும் சமமற்ற அளவுகளில் காணப்படுகிறது. - ஓரடுக்காலானது. ஆனால் பார்ப்பதற்கு பல அடுக்கு போன்று காட்சி அளிக்கிறது. - உட்கரு வெவேறு மட்டத்தில் காணப்படுகிறது.
	F	சுரப்பு எபிதீலியம்	- கனசதுர வடிவ, தூண்வடிவ ஓரடுக்கு செல்களால் ஆனது.
	கூட்டு எபிதீலியம்		- பல அடுக்கு செல்களால் ஆனது. - சுரத்தலிலும் உறிஞ்சுதலிலும் சிறிதளவு பங்கு கொள்கிறது.
II	A	அடுக்கு கூட்டுத்திசு 1. பல அடுக்கு தட்டை வடிவ செல்கள். 2. கனசதுரவடிவ செல்கள் 3. தூண்வடிவ செல்கள்	- பல அடுக்கு செல்களால் ஆனது
	B	இடைநிலை எபிதீலியம்	இவ்வகை எபிதீலியம் நீட்சியடையவும் தளரவும் செய்து உறுப்புகளை பாதுகாக்கிறது.

23) எபிதீலிய செல்களை வகைப்படுத்தி, அவை காணப்படும் இடம் மற்றும் பணியினை அட்டவணைப்படுத்து.

பதில் :

வ.எண்		எபிதீலியம்	காணப்படும் இடம்	வேலை
	எளிய எபிதீலியம்			
I	1	தட்டை வடிவ எபிதீலியம்	சிறுநீரகக் கிளாமருலஸ், நுரையீரல் காற்றுப்பை, இதயம் , இரத்தக் குழல், நிணநீர் நாளங்கள்	உரை(பாதுகாப்பு) ஊடுருவல், வடிகட்டுதல்
	2	கனசதுர வடிவ எபிதீலியம்	சிறுநீரகக் குழல்கள், நாளங்கள் சிறிய சுரப்பிகள் அண்டக பரப்பு	சுரத்தல் உறிஞ்சுதல்
	3	தூண் வடிவ எபிதீலியம்	செரிமான மண்டலத்தில் உட்புறம்	உறிஞ்சுதல் பாதுகாப்பு கோழை நொதி சுரத்தல்
	4	குறுயிழை எபிதீலியம்	கருப்பை ஆண்ட நாளங்கள் சிறுநீர் நாளம் சிறிய சுவாசக் குழல்கள்	கோழை திரவத்தை உந்தித் தள்ளுகிறது.
II	பொய் அடுக்கு எபிதீலியம்		சுவாசக் குழல், சுவாசப் பாதை, எபிடிடிமிஸ், பெரிய சுரப்பிகளின் குழல்கள் ஆண்களின் சிறுநீர் நாளம்	பாதுகாப்பு, சுரப்பு, உறிஞ்சுதல்
III	சுரப்பு எபிதீலியம்		உணவுப்பாதையில் காணப்படும் கோப்பை வடிவ செல்க, உமிழ்நீர் சுரப்பிகள்	
	கூட்டு எபிதீலியம்			
IV	1	தட்டை எபிதீலியம்	உணவுக்குழல், வாய், பெண் இனப்பெருக்க உறுப்பு	சுரப்பு கடத்துதல்
	2	அடுக்கு கன சதுர வடிவ எபிதீலியம்	வியர்வை சுரபிக் குழல் பால் சுரப்பிகள்	சுரப்பு
	3	தூண் வடிவ செல்கள்	தொண்டை ஆன் சிறுநீர் நாளம், சுரப்பிகளின் நாளங்கள்	சுரப்பு, கடத்தல்

24) எலும்பிற்கு, குறுத்தெலும்பிற்கும் உள்ள வேறுபாட்டை எழுதுக.

பதில் :

	குருத்தெலும்பு	எலும்பு
1.	செல்லிடைப் பொருட்கள் உறுதியானவை	கொல்லாஜன் இழைகளால் வலுவூட்டப்பட்டுள்ளது.
2.	வளையும் தன்மையுடையது	வளையும் தன்மையற்றது
3.	அழுத்தத்தை தாங்கக் கூடியது	மிக அழுத்தத்தை தாங்கக்கூடியது
4.	இத்திசுவின் செல்கள் கான்ட்ரோசைட்டுகள்	இத்திசுவின் செல்கள் ஆஸ்டியோசைட்டுகள்
5.	கருநிலையில் காணப்படும் பெரும்பாலான குருத்தெலும்புகள் பெரியவர்களில் எலும்புகளாக மாறுகிறது.	எலும்புகள் குறுத்தெலும்புகளில் இருந்து தோன்றுகிறது.
6.	ஓரளவிற்கு பாதுகாப்பு வழங்குகிறது.	உடலுக்கு சட்டகமாகவும், உள் உறுப்புகளை பாதுகாப்பதும், உடல் எடையை தாங்குவதும் உடல் இயக்கத்திற்கும் இரத்த செல்களை உருவாக்கவும் செய்கிறது.

25) எபிதீலியம் என்றால் என்ன? அதன் பல்வேறு வகைகளின் பண்புகளைத் தருக.

பதில் : எபிதீலியத் திசு (Epithelial tissue)

(i) உடலின் மேற்பரப்பிலும் உடற்குழியினைச் சுற்றிலும் காணப்படும் செல் வரிசையானது எபிதீலியத்திசு எனப்படும். உடலின் மேற்பரப்பில் இத்திசுவானது உறை போன்றும், மெல்லிய படல எபிதீலியமாகவும், சுரப்பு எபிதீலியமாகவும் காணப்படுகிறது. பாதுகாப்பு, உறிஞ்சுதல், வடிகட்டுதல், கழிவு நீக்கம், சுரப்பு மற்றும் உணர்வறிதல் போன்ற பணிகளை எபிதீலிய திசுக்கள் செய்கின்றன. செல்களின் அமைப்பில் உள்ள மாறுபாடுகளைப் பொறுத்து எபிதீலிய திசுக்களானது எளிய எபிதீலியம் மற்றும் கூட்டு எபிதீலியம் (அல்லது) அடுக்கு எபிதீலியம் என வகைப்படுத்தப்பட்டுள்ளது.

(ii) எளிய எபிதீலியம் (Simple epithelium) ஓரடுக்கு செல்களால் ஆனது. உறிஞ்சும், சுரக்கும் மற்றும் வடிகட்டும் உறுப்புகளில் இவை காணப்படுகின்றன. எளிய எபிதீலியமானது தட்டை வடிவ எபிதீலியம், கனசதுர வடிவ எபிதீலியம், தூண் வடிவ எபிதீலியம், குறு இழை கொண்ட எபிதீலியம் மற்றும் பொய் அடுக்கு எபிதீலியம் என மேலும் வகைப்படுத்தப்பட்டுள்ளது. மெல்லிய தட்டையான

(iii) ஓரடுக்கு செல்களால் ஆன, ஒழுங்கற்ற விளிம்புகளைக் கொண்ட எபிதீலியம் தட்டை வடிவ எபிதீலியம் ஆகும். இவை, சிறுநீரகக் கிளாமருலஸ்களிலும், நுரையீரல்களின் காற்றுப்பைகளிலும், இதயம், இரத்தக் குழல்கள் மற்றும் நிணநீர் நாளங்களில் உறையாகவும் பாதுகாப்பு தேவைப்படாத இடங்களில் ஊடுருவல் எல்லையாகவும் வடிகட்டும் பரப்புகளாகவும் செயல்புரிகின்றன.

(iv) ஓரடுக்கு, கனசதுர வடிவச் செல்களைக் கொண்டவை கனசதுர வடிவ எபிதீலியம் (Cuboidal epithelium) ஆகும். இவை பொதுவாக, சிறுநீரகக் குழல்களிலும், நாளங்களிலும், சிறிய சுரப்பிகளின் சுரப்புப் பகுதிகளிலும், அண்டகப் பரப்புகளிலும் காணப்படுகின்றன. சுரத்தலும் உறிஞ்சுதலும் இதன் முக்கியப் பணியாகும்.

(v) வட்ட மற்றும் நீள்வட்ட உட்கருவைச் செல்லின் அடிப்பகுதியில் கொண்ட உயரமான ஓரடுக்குச்செல்களால் ஆனவை. தூண்வடிவ எபிதீலிய செல்கள் (columnar epithelial cells) ஆகும்.

(vi) இரைப்பையில் இருந்து மலக்குடல் வரை உள்ள செரிமான மண்டலப் பகுதியின் அகவுறையில் இவை காணப்படுகின்றன. இவ்வுறையில் உள்ள செல்கள், உறிஞ்சும் தன்மையுடைய செல்களின் உச்சிப்பரப்பில் மைக்ரோவில்லை என்னும் நீட்சிகளாகவும், பாதுகாப்பிற்கான உயவுத்தன்மையுடைய கோழைப் பொருளைச் சுரக்கும் கோப்பை வடிவச்செல்களாகவும் (Goblet Cell) இரண்டு வகையாக மாறுபாடு அடைந்துள்ளது.

(vii) உறிஞ்சுதல் மற்றும் கோழை, நொதி போன்ற பொருள்களைச் சுரத்தல் ஆகிய பணிகளை இவை மேற்கொள்கின்றன. கருப்பை, அண்ட நாளங்கள், தூண் வடிவ செல்களின் உச்சிப்பரப்பில் குறுயிழைகள் காணப்பட்டால் அச்செல்கள் குற்றிழை கொண்ட எபிதீலியம் (Ciliated epithelium) என அழைக்கப்படுகின்றன.

(viii) சிறுநீர் நாளம், சிறிய சுவாசக் குழல்கள் ஆகிய உறுப்புகளின் அகவுறையில் காணப்படும் குறு இழை எபிதீலிய (Ciliated epithelium) செல்கள் தம் குறு இழைகளை அசைத்துக் கோழை திரவத்தை உந்தித்தள்ளுகின்றன. குறு இழைஅற்ற எபிதீலியமானது (Non - ciliated epithelium) செரிப்புப்பாதை, பித்தப்பை மற்றும் சில சுரப்பிகளின் சுரப்பு நாளங்களில் காணப்படுகிறது.

(ix) பொய் அடுக்கு எபிதீலிய செல்கள் (Pseudo-stratified epithelial cells) தூண் வடிவத்திலும் சமமற்ற அளவுகளிலும் காணப்படும். இவ்வகை எபிதீலியம் ஓரடுக்கினால் ஆனது. ஆனாலும் பார்ப்பதற்குப் பல அடுக்குகள் போன்று தோற்றமளிக்கிறது. இதற்குக் காரணம் இதன் செல்களில் உள்ள உட்கருக்கள் வெவ்வேறு மட்டங்களில் காணப்படுகின்றன, எனவே இவை பொய் அடுக்கு எபிதீலியம் என அழைக்கப்படுகின்றன.

(x) பாதுகாப்பு, சுரப்பு, உறிஞ்சுதல் ஆகியவை இதன் பணிகளாகும். இவ்வகையில் உள்ள குறு இழை வடிவ எபிதீலிய செல்கள் சுவாசக் குழல்களிலும் சுவாசப் பாதையிலும் உறையாக உள்ளன. குறு இழை அற்ற வகைகள் எபிடிடிமிஸ், பெரிய சுரப்பிகளின் குழல்கள் மற்றும் ஆண்களின் சிறுநீர் நாளம் போன்ற இடங்களில் உறையாகக் காணப்படுகின்றன.

சுரப்பு எபிதீலியம் (Glandular epithelium)

(i) சில கனச் சதுர வடிவ மற்றும் தூண்வடிவ எபிதீலிய செல்கள் சுரப்புத் தொழிலைச் செய்வதற்காகச் சிறப்புற்றுக் காணப்படுகின்றன. அவ்வகை செல்கள் சுரப்பு எபிதீலியம் (Glandular epithelium) என அழைக்கப்படுகின்றன.

(ii) அவை தனித்த சுரப்பு செல்களைக் கொண்ட ஒரு செல் சுரப்பிகள் எனவும் (எ.கா. உணவுப்பாதையில் காணப்படும் கோப்பை வடிவச் செல்), கூட்டமான செல்களைக் கொண்ட பல செல் சுரப்பிகள் எனவும் (எ.கா. உமிழ் நீர் சுரப்பிகள்) வகைப்படுத்தப்பட்டுள்ளன.

(iii) தங்களது சுரப்புகளை வெளியேற்றும் பண்பின் அடிப்படை சுரப்பிகள், நாளமுள்ள மற்றும் நாளமில்லாச் சுரப்பிகள் என இரு வகைகளாகப் பிரிக்கப்பட்டுள்ளன. கோழை, உமிழ்நீர், காதின் மெழுகுச் சுரப்பு, எண்ணெய், பால், செரிப்பு நொதிகள் மற்றும் இதர செல் பொருட்கள் நாளமுள்ள சுரப்பிகள் மூலம் சுரக்கப்படுகின்றன.

(iv) இவை குழல்கள் (அ) குழாய்கள் மூலம் வெளியேற்றப்படுகின்றன. இதற்கு மாறாக, நாளமில்லாச் சுரப்பிகள் குழல்களைக் கொண்டிருப்பதில்லை. அவை, ஹார்மோன்கள் என்று அழைக்கப்படும் தங்களது சுரப்புகளை, அச்சுரப்பியை நனைத்துக் கொண்டிருக்கும் திரவத்தினுள் நேரடியாகச் சுரக்கின்றன.

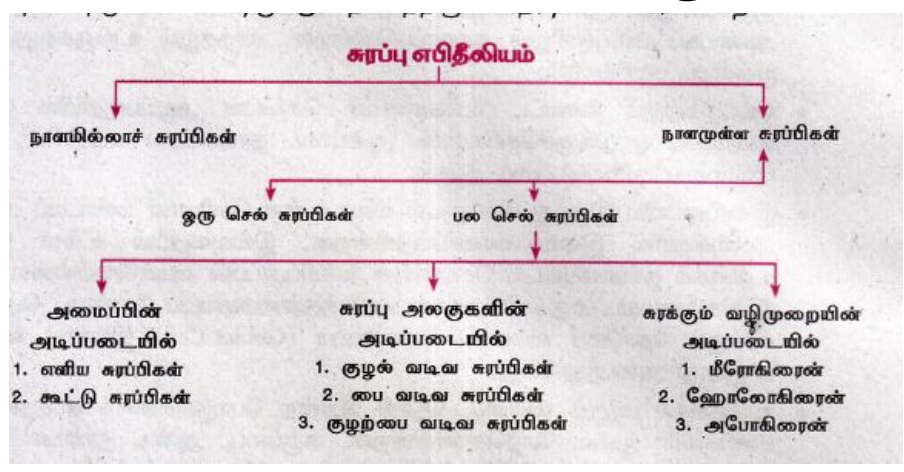

(v) நாளமுள்ள சுரப்பிகள், ஒரு செல் மற்றும் பல செல் சுரப்பிகள் வகைப்படுத்தப்பட்டுள்ளன. இவற்றுள் பல செல் சுரப்பிகள் அவற்றின் அமைப்பின் அடிப்படையில் எளிய சுரப்பிகள் (Simple glands) மற்றும் கூட்டுச்சுரப்பிகள் (Compound glands) என வகைப்படுத்தப்பட்டுள்ளன. இவை சுரப்பு அலகுகளின் அடிப்படையில், குழல் வடிவ (Tubular), பை வடிவ (Alveolar) மற்றும் குழல் பை வடிவ (Tubulo Alveolar) சுரப்பிகள் என வகைப்படுத்தப்பட்டுள்ளன. சுரக்கும் வழிமுறையின் அடிப்படையில், நாளமுள்ள சுரப்பிகள் மீரோகிரைன் (Merocrine), ஹோலோகிரைன் (Holocrine) மற்றும் அபோகிரைன்

(Apocrine) சுரப்பிகள் என வகைப்படுத்தப்பட்டுள்ளன. கூட்டு எபிதீலியம் என்பவை பல அடுக்கு செல்களால் ஆனவை.
(vi) இவை சுரத்தலிலும் உறிஞ்சுதலிலும் சிறிதளவே பங்குகொள்கின்றன. கூட்டு எபிதீலியம் அடுக்குகளாகவோ அல்லது இடை நிலையிலோ காணப்படுகின்றன. இவற்றின் முக்கியப் பணி வேதிய மற்றும் இயற்பிய அழுத்தங்களிலிருந்து பாதுகாத்தல் ஆகும்.

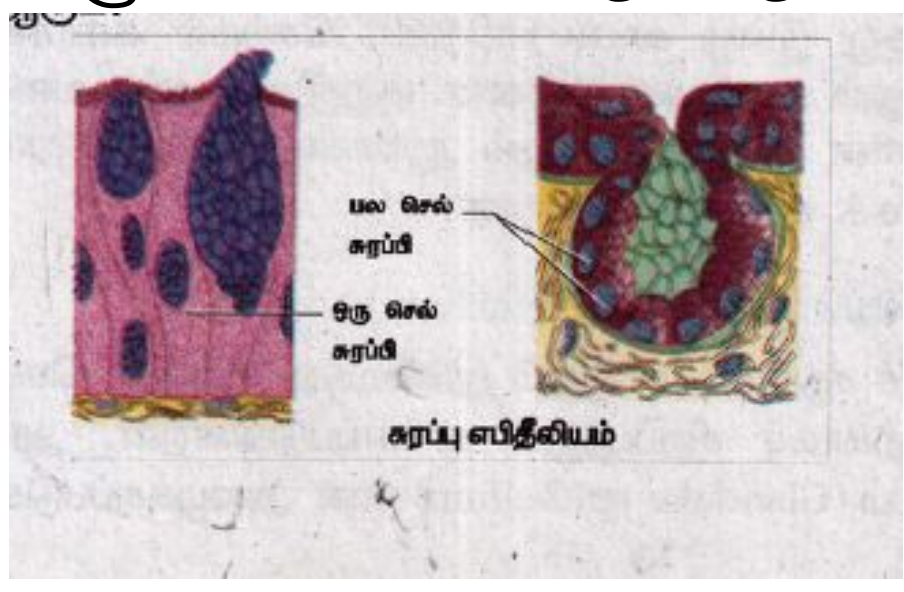

சுரப்பு எபிதீலியம்

(vii) கூட்டு எபிதீலியமானது தோலின் உலர்ந்த பரப்புகளின் மீதும் வாய்க்குழி, தொண்டை உமிழ்நீர் சுரப்பிக்குழல், கணைய நாளம் ஆகியவற்றின் ஈரமான உள்பரப்புகளிலும் பரவியுள்ளன. நான்கு வகையான கூட்டு எபிதீலியம் காணப்படுகின்றன. அவையாவன, அடுக்கு தட்டை எபிதீலியம், கனசதுர வடிவ எபிதீலியம், தூண் வடிவ எபிதீலியம் மற்றும் இடைநிலை எபிதீலியம்.

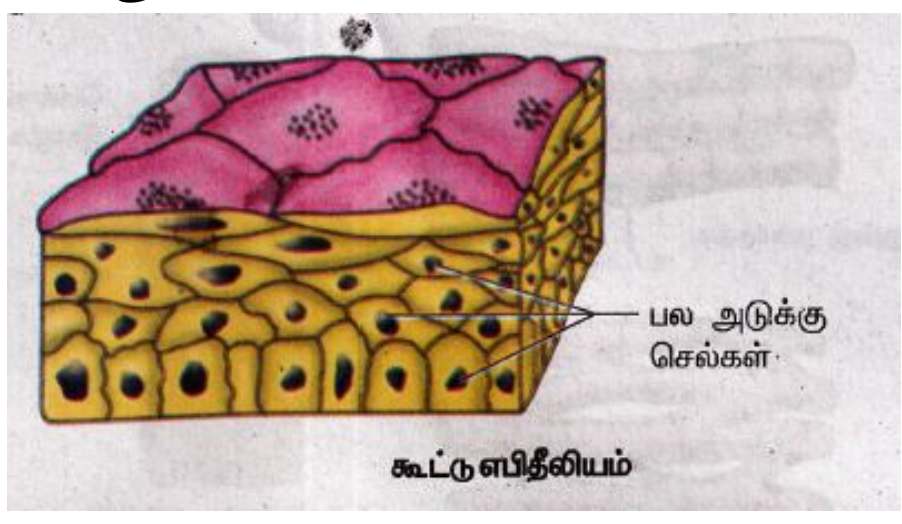

கூட்டு எபிதீலியம்

(viii) தோலின் உலர்ந்த எபிடெர்மிஸ் மீது காணப்படும் கெராட்டின் நிரம்பிய வகை, ஈரப்பதமான உணவுக்குழல், வாய் மற்றும் பெண் இனப்பெருக்க உறுப்பு ஆகியவற்றில் காணப்படும் கெராட்டின் அற்ற வகை என அடுக்குத்தட்டை எபிதீலியம் இரு வகைப்படும். அடுக்கு கனசதுர வடிவ எபிதீலியமானது வியர்வை சுரப்பிக்குழல்கள், பால்சுரப்பிகள் ஆகியவற்றில் காணப்படுகிறது.
(ix) அடுக்கு தூண்வடிவ எபிதீலியமானது தொண்டை, ஆண் சிறுநீர் நாளம் மற்றும் சில சுரப்பிகளின் நாளங்களின் உள்ளுறை என, நமது உடலில் ஒரு சில குறிப்பிட்ட இடங்களில் மட்டுமே காணப்படுகிறது. இடை நிலை எபிதீலியமானது (Transitional epithelium) சிறுநீர்நாளம், சிறுநீர்ப்பை, சிறுநீர் புறவழியின் சில பகுதிகள் ஆகியவற்றில் காணப்படுகிறது. இவ்வகை எபிதீலியம் நீட்சியடையவும் தளரவும் செய்து உறுப்புகளைப் பாதுகாக்கிறது.
(x) எபிதீலியத்தின் அனைத்துச் செல்களும் சிறிதளவு, செல்லிடைப் பொருளால் ஒன்றிணைக்கட்டுப்பட்டுள்ளன. பெரும்பாலான விலங்கு திசுக்களில் சிறப்பு இணைப்புகள் (அ) சந்திப்புகள் (Specialized Junctions) என்னும் அமைப்புகள் செல்களுக்கிடையே அமைப்புரீதியான மற்றும் செயல்ரீதியான பிணைப்புகளை ஏற்படுத்துகின்றன.
(xi) எபிதீலியத் திசுக்களிலும் மற்றும் இதரவகைத் திசுக்களிலும் மூன்று வகையான செல் சந்திப்புகள் காணப்படுகின்றன. அவை இறுக்கமான சந்திப்புகள், ஒட்டும் சந்திப்புகள் மற்றும் இடைவெளி சந்திப்புகள் ஆகும். செல்லில் உள்ள பொருட்கள் கசிந்து வெளியேறிவிடாமல் தடுப்பதற்கு இறுக்கமான சந்திப்புகள் (Tight junctions) உதவுகின்றன. அருகருகே அமைந்துள்ள செல்களை ஒட்டும் சந்திப்புகள் (Adhering junctions) பிணைக்கின்றன. அருகருகே உள்ள செல்களின் சைட்டோபிளாசத்தை இணைத்து அச்செல்கள் ஒன்றுக்கொன்று தொடர்பு கொள்ளும் பணியை இடைவெளி சந்திப்புகள் (Gap Junctions) செய்கின்றன. இதன் மூலம் அயனிகள் சிறிய, சில சமயம் பெரிய மூலக்கூறுகள் கடத்தப்படுதல் சாத்தியமாகிறது.